

CONGRESO VIRTUAL DE LA SOCIEDAD ESPAÑOLA DE MEDICINA Y CIRUGÍA DE PIE Y TOBILLO 2021

3 y 4 de Junio de 2021

www.semcp.es



LUXACION TALONAVICULAR INVETERADA

José Luis Bada Jaime, Kurt Günther, Gabriel Cano García,
Gemma Hernández Molina, Lucrecia Spuches

Mutua Fraternidad Muprespa. Dirección Provincial de Barcelona Territorial Nordeste

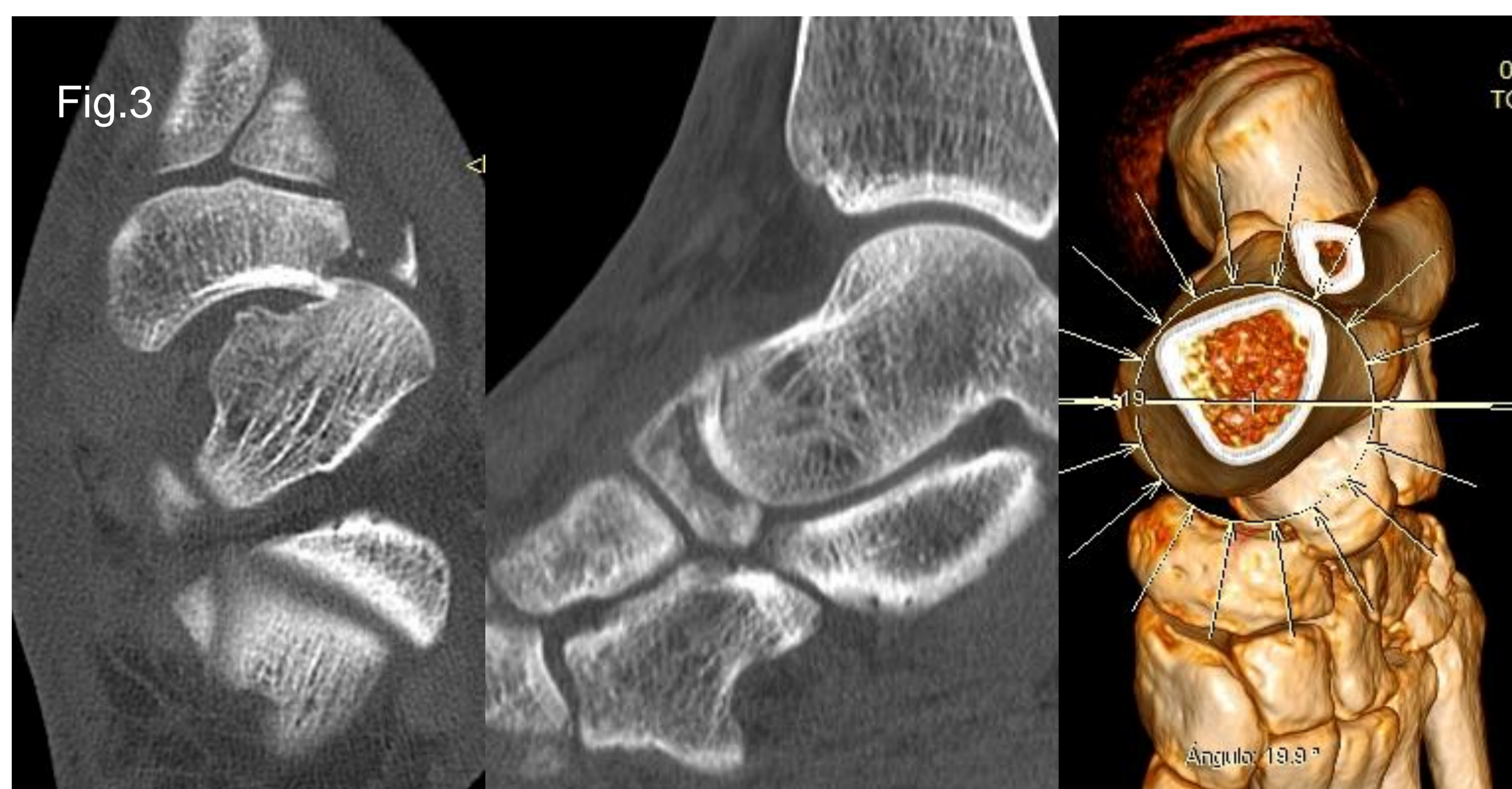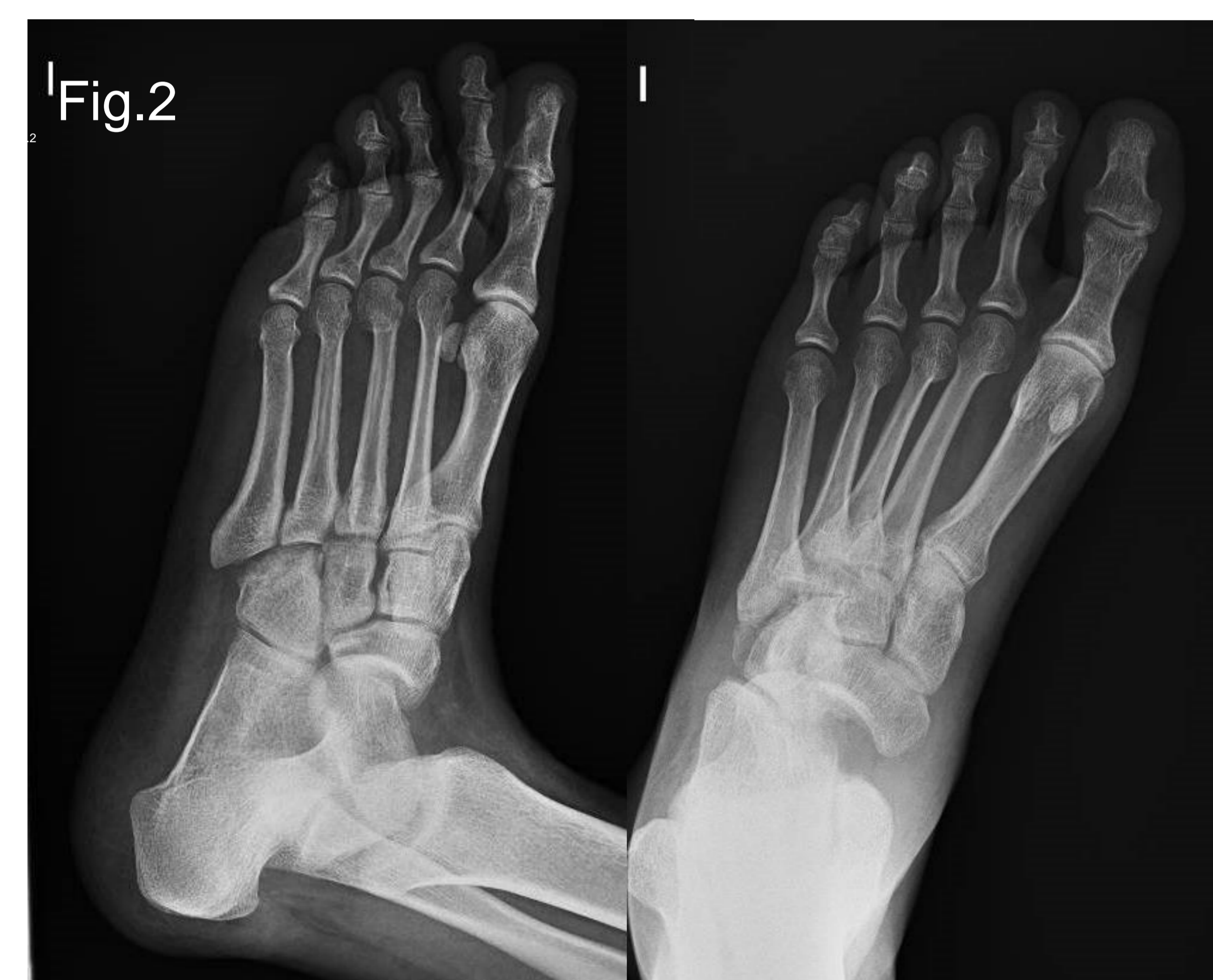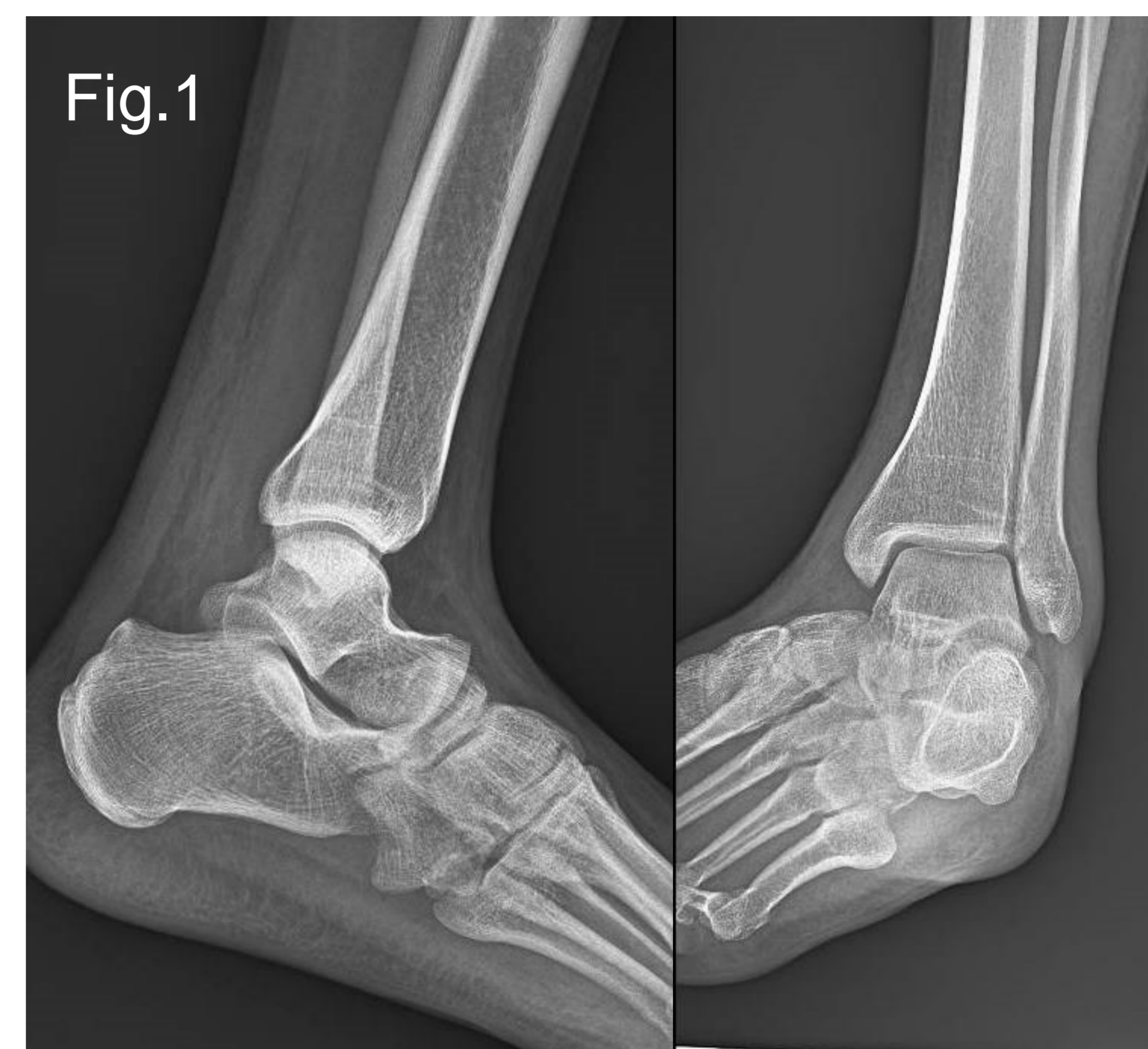Varón de 31 años, paquistaní, pintor, Importante barrera idiomática. Caída de escalera, de unos dos metros de altura estando desplazado por motivos laborales.

Consulta en la localidad del accidente en dos ocasiones por dolor en pie y tobillo izquierdo (Fig.1). OD Esguince de tobillo izquierdo.

Repatriado a ciudad de origen, es atendido con dicho diagnóstico en mutua de accidentes laborales, Inicia fisioterapia.

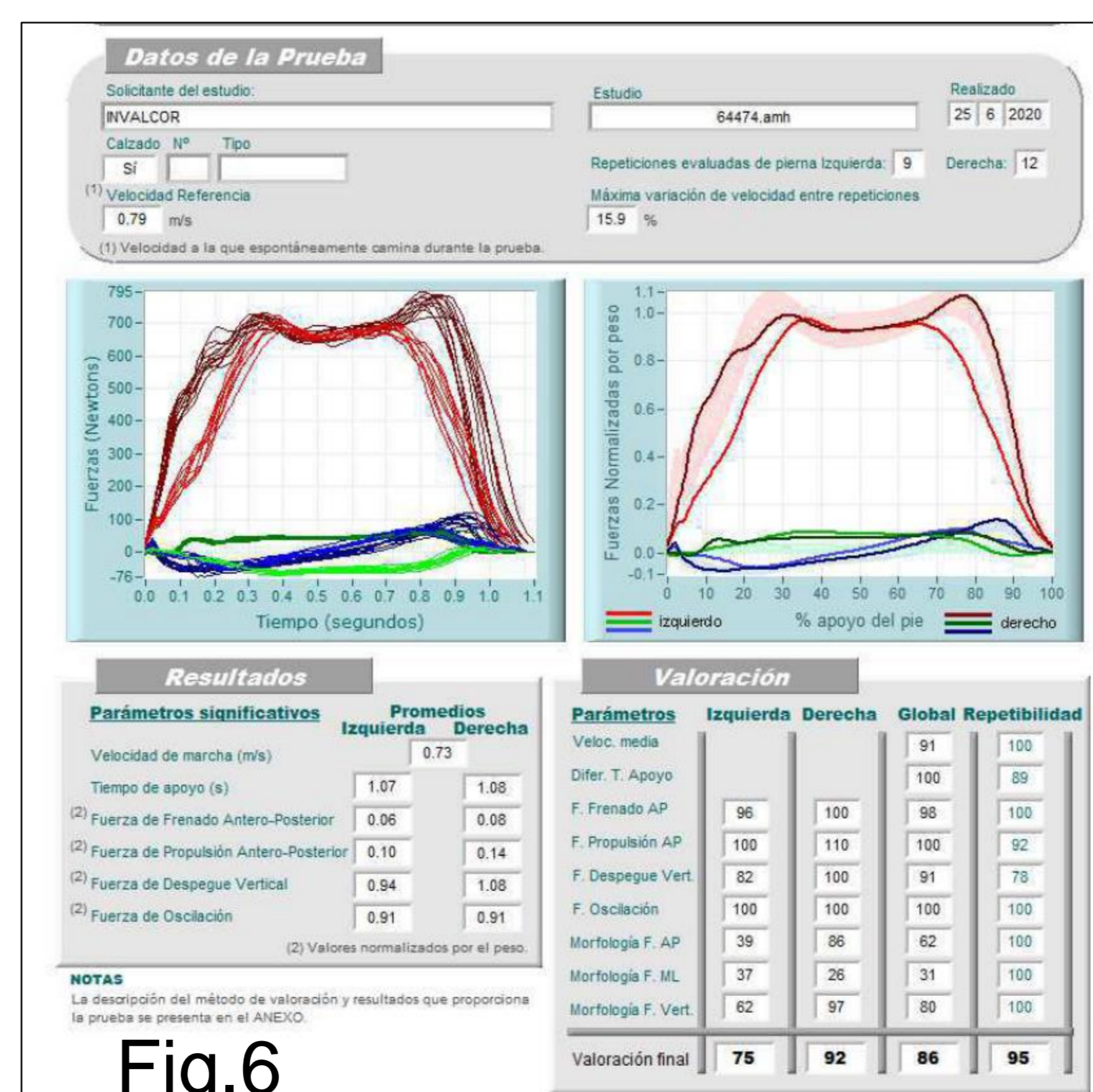
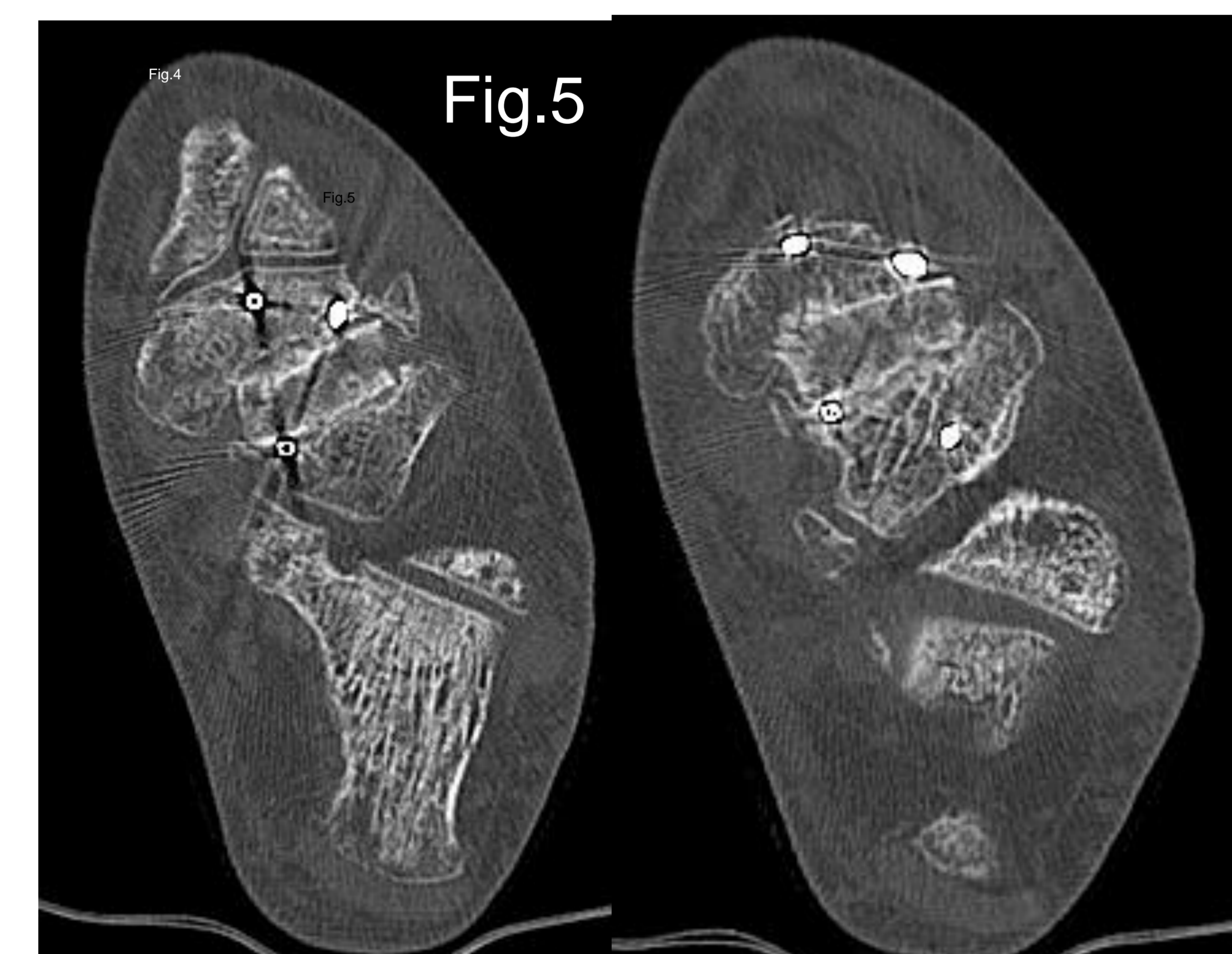
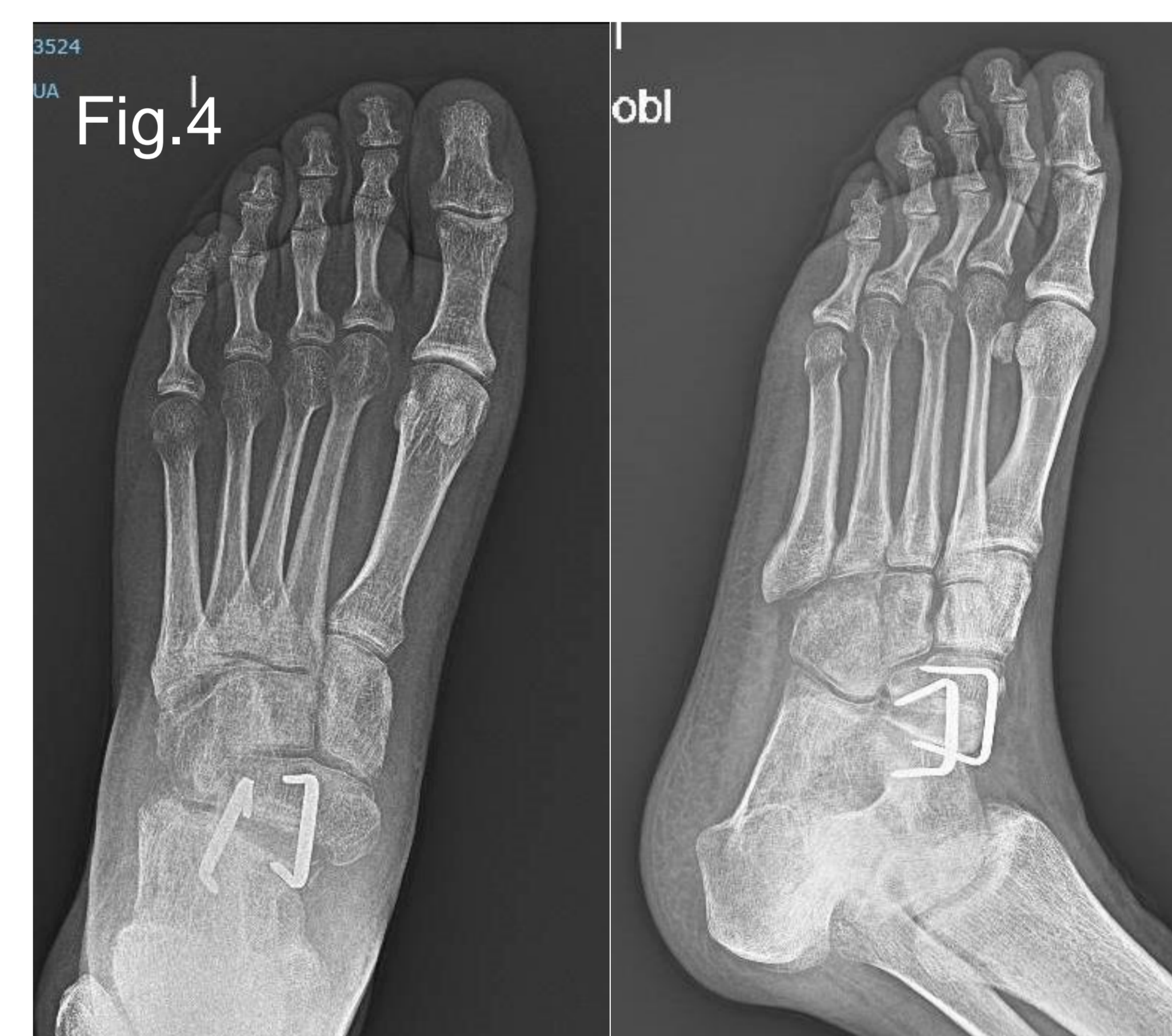Por falta de evolución favorable se consulta con especialista. En radiología simple (Fig.2) se aprecia imagen de luxación talo-navicular, que se considera inveterada.

Se realiza TC (Fig.3): fractura luxación de Chopart pie izquierdo inveterada con fracturas de astrágalo, escafoides, cuboides y 3ª cuña.



A los 2 meses del accidente: reducción abierta de luxación y artrodesis talo-navicular con injerto tricortical de cresta iliaca. Fijación con 2 grapas Speed Titan® de 25 mm (Fig.4)

A los seis meses se ha obtenido la consolidación de la fractura del cuboides, cuña y de la artrodesis talo-navicular (Fig.5) conservando el lesionado en valoración biomecánica realizada un 70% de la movilidad activa, siendo el rango de flexo-extensión de 55° y de eversión-inversión de 25°, desarrollando una fuerza con el tobillo izquierdo del 60% del realizado con el derecho y mostrando el análisis cinético de la marcha una alteración del patrón de marcha de la EII con aplanamiento de la fase de despegue, siendo la valoración global de la calidad de marcha del 86% (normal >90). (Fig,6)



- El retraso en el diagnóstico, la afectación de las superficies articulares de astrágalo y escafoides por fracturas y degeneración del cartílago nos obligó a elegir la artrodesis talo-navicular como técnica de elección.
- El éxito de esta lleva a un bloqueo de la inversión-eversión por bloqueo de la coxa pedía.
- El empleo de grapas a compresión en la artrodesis como las utilizadas facilita su estabilización y la compresión. .

Andrew P Harris et al Isolated dorsal dislocations of the talonavicular and calcaneocuboid articulations (Chopart joints) from a low-energy mechanism Case Reports Am J Emerg Med. 2016

Sancho González I et al Missed Chopart dislocation. The importance of being aware of midtarsal injuries An Sist Sanit Navar . 2016

Rammelt, S et al Chopart Injuries: When to Fix and When to Fuse? Foot Ankle Clin. 2017